Pressemitteilung

Medizin/Mund-Kiefer-Gesichtschirurgie

Schwer beeinträchtigende Lippen-, Kiefer-, Gaumenspalte: 21jähriger jetzt glücklich nach „Behandlungsmarathon“

Hofheim, Juni 2011. Ein jetzt 21jähriger Patient kam mit vollständiger Lippen-, Kiefer-, Gaumenspalte rechts und unvollständiger Lippenspalte links zur Welt. Mit 3 Monaten wurde ein beidseitiger Lippenverschluss, mit 12 Monaten der Gaumenverschluss durchgeführt. 10 Jahre später verschlossen die MKG-Chirurgen des Erlangener Universitätsklinikums, Prof. Dr. Dr. Dr. h.c. Friedrich W. Neukam und Dr. Dr. Florian Stelzle, die knöcherne Kieferspalte. Nach weiteren 6 Jahren wurde die behinderte Nasenatmung behoben und in mehreren Folgeeingriffen die Nasensymmetrie optimiert, die Oberlippe und der Naseneingang korrigiert sowie das Restloch am harten Gaumen verschlossen. Im letzten Jahr wurde abschließend eine sprachverbessernde Operation (Velopharyngoplastik) durchgeführt. Wir zeigen den glücklichen Patienten mit jetzt hervorragender Sprachleistung, keinerlei Schluckbeschwerden und guter Ästhetik im Spaltbereich.

Lippen-, Kiefer-, Gaumenspalten treten in Europa bei etwa einem von 500 Neugeborenen auf. Heute wird vermutet, dass die fehlende Gewebevereinigung im Lippen- und Kieferbereich während der Embryonalentwicklung durch verschiedene Faktoren bedingt ist, die in noch nicht vollständig geklärter Weise zusammenwirken: Die Interaktion von genetischen Faktoren und Umweltfaktoren spielt eine wesentliche Rolle. Aktuelle Forschungsansätze beschäftigen sich mit beiden Bereichen und Ihrem Zusammenwirken im Rahmen von sog. Spaltfehlbildungen. Neben der Erforschung der Ätiologie liegt ein Hauptaugenmerk der Mund-, Kiefer- und Gesichtschirurgie auf der optimalen Behandlung der Lippen-, Kiefer- und Gaumenspalten. Die interdisziplinäre Therapie hat zum Ziel, in mehreren Behandlungs- und Operationsschritten – angepasst an die Wachstumsentwicklung der jungen Patienten – die korrekte Anatomie und daraus folgend die korrekte Funktion herzustellen. Besonderer Wert wird hierbei auf die Sprache, als wesentliches Merkmal menschlicher Kommunikation, die Schluckfunktion sowie die Ästhetik gelegt. Die modernen Behandlungskonzepte, die mehrere aufeinander abgestimmte Operationen, kieferorthopädische Behandlungen und Sprachtraining beinhalten, erreichen so ein sehr gutes und stabiles Langzeitergebnis und ermöglichen eine unauffällige und vollständige Integration der Patienten in das Sozial- und Arbeitsleben. Hier zeigt sich die besondere

Herausforderung für das Fach der Mund-, Kiefer- und Gesichtschirurgie: Der Gesichtsbereich beheimatet für das Leben herausragende Funktionen wie Sprechen, Mimik, Nahrungsaufnahme – und gleichzeitig spielt die Ästhetik eine ebenso wichtige Rolle. Das Gesicht ist identitätsbildend und kann nicht ohne weitreichende soziale Einschränkungen verborgen werden.

Umfangreiche OPs direkt im ersten Lebensjahr

Gleich nach der Geburt setzten die MKG-Chirurgen dem Säugling eine sog. Trinkplatte ein. Hierzu wurde eine Abformung des Oberkiefers durchgeführt. Nach diesem Abdruck wurde eine Kunststoffplatte erstellt, die den Oberkiefer im Mund exakt umfasst und die Spaltveränderung abdeckt. Dadurch wurde die Verbindung zwischen Mund- und Nasenhöhle verschlossen. Dem Säugling wurde so in den ersten Lebensmonaten ermöglicht, normal zu trinken. Auch das Saugen an der mütterlichen Brust war möglich.

Im Alter von 3 Monaten erfolgte der operative Verschluss der Spaltbildung im Bereich der Oberlippe. Hierbei wird in einem Dreischritt vorgegangen.

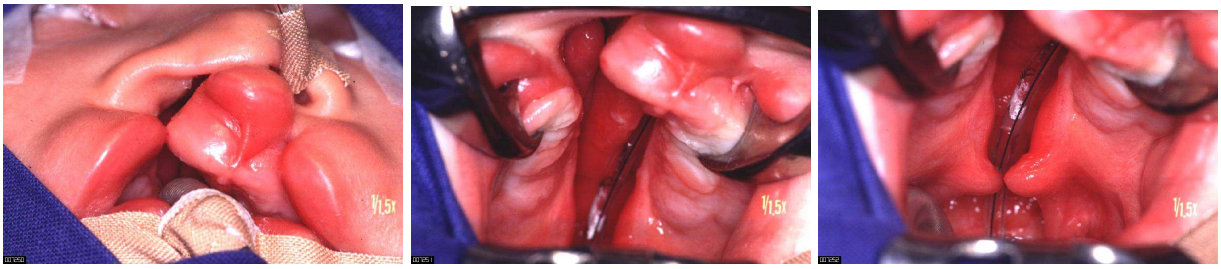

Lippen-, Kiefer-, Gaumenspalte vor operativem Verschluss:
intraoperativ vor Lippenverschluss im Alter von 3 Monaten.

Zentraler Schritt war die Vereinigung der Muskulatur, die wie ein Ring den Mund umschließt. Durch die korrekte Vereinigung dieser „Muskelschlinge“ konnte der Mund wieder in normaler Weise geöffnet und geschlossen werden. Anschließend wurden die Schleimhäute im Mund und die Haut der Oberlippe verschlossen. Die Form der Oberlippe mit dem „Armorbogen“, den typischen Einziehungen unterhalb der Nase, die die menschliche Lippe unverwechselbar machen, wurde wiederhergestellt - ein erster, wichtiger Schritt auch in Richtung ästhetischer Gesichtsformung war geschafft.

9 Monate später, also am Ende des ersten Lebensjahres, wurde die Gaumenspalte in einer Operation geschlossen. Hierbei wurde wieder, wie schon bei der Operation der Lippe, besonderer Wert darauf gelegt, die Muskulatur des weichen Gaumens als Muskelschlinge korrekt zu vereinen. Durch die Operation wurde zudem die Spaltfehlbildung im Bereich des gesamten harten und weichen Gaumens durch Verschiebung von Weichgewebe verschlossen. Die Operation ermöglichte dem Patienten, eine normale Lautbildung und ein normales Schluckmuster

zu erlernen. Auch wenn man den Erfolg dieser Operation nicht von Außen, also im Sinne der Gesichtsästhetik absehen kann, so ist diese Operation doch ganz wesentlich, um die in der Kindesentwicklung nun folgende Phase des Spracherwerbs durch eine korrekte Anatomie zu ermöglichen. Ein zweiter wichtiger Aspekt dieser Operation ist es, durch die Herstellung der physiologischen Muskelschlingen im weichen Gaumen auch die Mittelohrbelüftung zu normalisieren – über die Muskelanspannung des weichen Gaumens wird, etwa beim Schlucken – über die Ohrtrompete ein Druckausgleich mit dem Ohr geschaffen (das kennt man z.B. bei der Bergfahrt mit der Gondel – das Ohr „geht wieder auf", wenn man schluckt, d.h. der Unterdruck im Mittelohr verschwindet, das Hören funktioniert wieder normal).
Auf diese Weise wurde noch während des ersten Lebensjahres die Spaltfehlbildung operativ korrigiert. Alle weiteren Behandlungsschritte und Operationen wurden nun im Sinne kleinerer Korrekturen zur Verbesserung von Form und Funktion durchgeführt.

Form- und funktionsverbessernde Eingriffe in den Folgejahren

Bei vielen Patienten mit Spaltfehlbildungen der Lippe und des Gaumens ist auch der Kieferbogen, also der Anteil des Oberkiefers, der die Zähne trägt, mit betroffen – dies war auch hier der Fall. Im Alter von 10 Jahren wurde bei dem Patienten daher eine sog. Kieferspaltosteoplastik durchgeführt. Bei dieser Operation wird ein kleines Stück Knochen aus dem Beckenkamm verwendet, um die Knochenlücke im Oberkieferbogen zu schließen. Da ein Zahn nicht ohne seine Verankerung im Knochen durchbricht und sich in den Zahnbogen einstellt, ermöglicht diese Operation während des Wechsels vom Milchgebiss zum bleibenden Gebiss eine normale Position aller Zähne im Kiefer mit. Allerdings war hierfür die Hilfe der Kieferorthopädie notwendig, die mit Hilfe einer festsitzenden Zahnspange die Oberkieferzähne in die richtige Position rückte – ein ganz typisches gemeinsames Vorgehen von Mund-, Kiefer- und Gesichtschirurgie und Kieferorthopädie, die bei der Behandlung von Spaltpatienten Hand in Hand arbeiten.
Häufig kommt es bei Patienten mit Beteiligung der Oberlippe im Rahmen der Spaltfehlbildung zu einer Asymmetrie der Nasenspitze und der Nasenknorpel. Die fehlende Vereinigung des Gewebes reicht bis in den Nasenboden und hat so Einfluss auch auf die äußere und innere Nasenform. Dies kann zum Einen zu einer ästhetischen Beeinträchtigung der heranwachsenden Patienten führen, zum Anderen kann auch – bedingt durch eine Fehlstellung der Nasenscheidewand – eine Behinderung der Nasenatmung bestehen, die sich besonders bei sportlicher Aktivität unangenehm durch unzureichenden Luftfluss äußert.
Beides beklagte der Patient. Mit 16 Jahren führten die MKG-Chirurgen des Erlangener Universitätsklinikums daher eine operative Korrektur der Nasenspitzensymmetrie und eine Be-

gradigung der Nasenscheidewand durch. 2007 und 2008 folgten weitere kleine Korrekturen an den Nasenflügeln und im Bereich der Oberlippe, um Symmetrie und Kontur zu optimieren – mehrere kleine Schritte sind bei diesen Eingriffen zur Optimierung des ästhetischen Erscheinungsbildes sinnvoll, da der Körper ein dynamisches System darstellt, das individuell unterschiedlich auf operative Eingriffe reagiert (z.B. unterschiedliche Ausprägung der Narbenbildung, Unterschiede in der Dynamik der Gesichtsmuskulatur usw.).

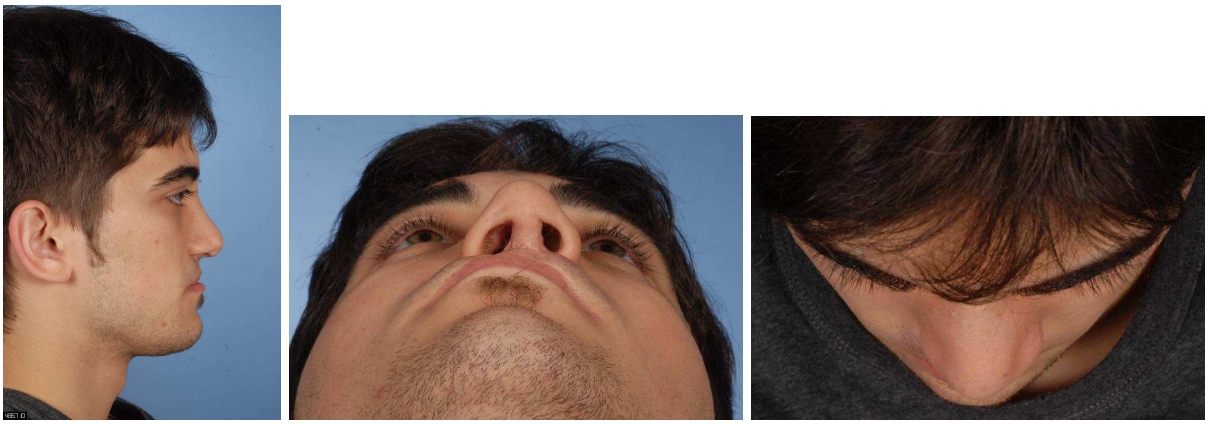

Patient nach Nasenkorrekturen

Sprachverbessernde Maßnahmen

Aufgrund seiner nasalen Sprache war der Patient von 9/2008 bis 12/2010 in logopädischer Behandlung. Hier trainierte er einmal wöchentlich unter Anleitung und zwischen den Terminen zu Hause seine Muskulatur im Gaumen und Rachenbereich hinsichtlich des Abschlusses zur Nase, der bei der Aussprache von plosiven Lauten, etwa bei „K“ oder „P“, notwendig ist. Diese Problematik kann bei Patienten auftreten, die eine Beteiligung des Gaumens im Rahmen der Spaltfehlbildung aufweisen. Durch die Operationen am Gaumen kann es zu einer Einschränkung der Beweglichkeit sowie der Gaumenentwicklung im Wachstum kommen. Meist kann diese Problematik durch fleißiges Training der Muskulatur in diesem Bereich ausgeglichen werden – die Muskulatur wird durch Üben stärker und geschickter. Reicht dieser Abschluss allerdings nicht aus, entweicht beim Sprechen immer eine kleine Menge Luft aus der Nase und ergibt den typisch näselnden Klang der Stimme. Trotz des intensiven Trainings konnte der Patient jedoch keinen ausreichenden Erfolg erzielen, so dass im Jahre 2010 in Abstimmung mit den behandelnden Sprachtherapeuten der Entschluss gefasst wurde, die Funktion durch eine Operation zu unterstützen. Hierbei wurde der obere Rachenabschluss mit einer Gewebeverschiebung aus der Rachenhinterwand verschmälert. Durch weiteres intensives Training konnte der Patient dann im weiteren Verlauf eine weitgehend normale und für Ihn zufrieden stellende Sprachqualität und Sprachverständlichkeit erreichen.

Das Ergebnis

Heute zeigt der Patient, nach vielen Behandlungsschritten, die er gemeinsam mit seinen Therapeuten und Operateuren beschritten hat, ein gutes und ausgewogenes ästhetisches Erscheinungsbild und eine weitgehend normale Funktion mit hervorragender Sprachqualität und keinerlei Einschränkungen des Schluckens oder Hörens.

Korrekte Stellung der vollständigen Zahnbögen, korrekter Biss nach chirurgischer und kieferorthopädischer Behandlung.

Der glückliche Patient heute

(Dieses und weiteres Bildmaterial mit Erläuterung zu den Patientenfällen finden Sie auf der beiliegenden CD; Bildnachweis: Prof. Dr. Dr. Dr. h.c. Friedrich W. Neukam, Dr. Dr. Florian Stelzle)

Herausgeber:
Deutsche Gesellschaft für Mund-, Kiefer- und Gesichtschirurgie (DGMKG)
Geschäftstelle:
Schoppastr. 4
65719 Hofheim
Tel.: 0 61 92/20 63 03
postmaster@mkg-chirurgie.de

Pressekontakt/Ansprechpartner:
med.manufaktur GmbH
Sabine Sarrach
Friedrich-Ebert-Str. 9
42781 Haan
Tel.: 0 21 29.3 47 57 60
sabine.sarrach@medmanufaktur.de